

*Academia Oamenilor de Știință din România*

**RAPORT DE ACTIVITATE INTERMEDIAR**

**THE EFFICIENCY OF HYALURONIC ACID IN THE  
MANAGEMENT OF RADIATION INDUCED CYSTITIS**

**Director de proiect:**

Prof. Dr. Dan Mischianu

Conf. Dr. Ovidiu Bratu

Membru Corespondent al AOSR

Membru asociat al AOSR

**Cercetători:**

Asist. Univ.Dr. Dan Spînu

Asist.Univ.Dr. Dragoș Marcu

Dr. Oprea Ioana

Iunie 2018

Cistita radică este o patologie importantă, ce poate influența în mod negativ calitatea vieții pacienților datorită numeroaselor manifestări clinice pe care le poate induce. Deseori această complicație a radioterapiei pelvine se dovedește a fi o adevărată provocare pentru medici în ceea ce privește managementul terapeutic, în special în cazul pacienților care ajung să prezinte hematurie recurentă, uneori severă și cu risc vital, situații în care se impune tratamentul chirurgical prin abord endoscopic, în scop hemostatic.

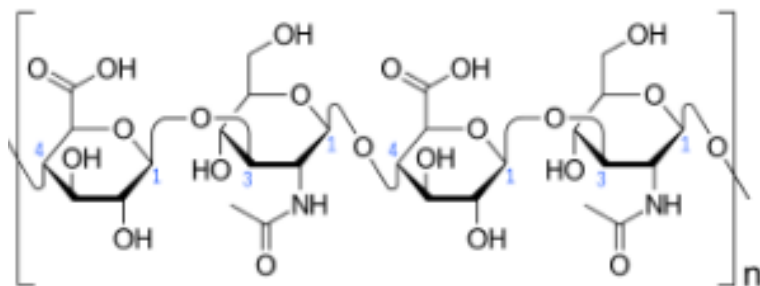
Conform datelor existente în literatura de specialitate se estimează că incidența acestei complicații variază între 20% și 80%, aceste diferențe corelându-se cu tehnica de radioterapie, precum și cu doza totală administrată. Astfel, există studii în care se precizează că doza maximă admisă pentru ca riscul de complicații genito-urinare să fie sub 5% este de 65 Gy. Creșterea dozei totale peste această valoare se asociază cu o creștere importantă a riscului de complicații, estimându-se că pentru o doză totală de 80 Gy riscul complicațiilor urinare să fie de peste 50%.

Dezvoltarea tehnicilor de radioterapie ghidată imagistic a dus la scăderea incidenței complicațiilor asociate prin reducerea ariilor tisulare expuse. Cu toate acestea, nu sunt rare cazurile în care pacienții care urmează radioterapie ghidată imagistic pentru diferite neoplazii pelvine ajung să prezinte simptome precum disurie, imperiozitate micțională, polakiurie, senzație de golire incompletă a vezicii urinare sau hematurie, aceste manifestări fiind rezultatul afectării colului vezical sau a uretrei.

Principalul mecanism implicat în apariția cistitei radice este alterarea integrității stratului de glicozaminoglicani de la nivelul uroteliului vezical, care favorizează expunerea prelungită a fibrelor musculare, a filetelor nervoase, a celulelor interstițiale și a capilarelor aflate sub mucoasa vezicală la urină și la compușii toxici ai acesteia.

Această expunere determină inițial apariția unor modificări de tip inflamator care explică simptomatologia de tip iritativ și ulterior la apariția unor modificări de tip fibrotic,

rezultând astfel o vezică urinară inextensibilă, cu capacitate redusă. Asocierea dintre cele două elemente (alterarea stratului de glicozaminoglicani și expunerea prelungită la compușii toxici din urină) vor duce în timp la alterarea inervației vezicale, pacienții prezentând reacții exagerate, de tipul hipersensibilității vezicale sau durere, la stimuli normali precum umplerea vezicală.



*Acidul hialuronic – formula chimică (sursă Wikipedia)*

Acidul hialuronic este un element important al stratului de glicozaminoglicani de la nivelul mucoasei vezicale, cu potențial efect modulator asupra procesului inflamator aparut în urma radioterapiei, limitând astfel simptomatologia cistitei radice și facilitând o recuperare mai rapidă.

Cu toate că rolul acestuia a fost dovedit de numeroase studii în managementul cistitei interstițiale, în ceea ce privește utilitatea lui în tratamentul cistitei radice există puține studii care să certifice siguranța și eficacitatea sa.

Studiu

În acest studiu am înrolat 32 de pacienți cu cistită radică (grad II-III – conform Radiation Therapy Oncology Group), 18 dintre aceștia fiind de sex masculin. Din cei 18 pacienți de sex masculin, 10 pacienți au efectuat radioterapie pentru adenocarcinom prostatic, iar ceilalți 10 pentru neoplasm rectal. În ceea ce privește lotul de pacienți de sex feminin, cele 14 paciente au efectuat radioterapie pentru neoplasm de col uterin. Timpul mediu de debut al simptomatologiei de la momentul finalizării radioterapiei a fost de 7,5 luni, variind între 6 și 14 luni, iar doza totală de radiații a variat între 70 și 82 Gy.

Protocolul diagnostic a avut ca scop excluderea unor patologii ale aparatului urinar cu simptomatologii similare (infecții ale tractului urinar, litiază urinară, formațiuni tumorale, ulcer Hunner) și a presupus efectuarea următoarelor investigații: anamneză, sumar urină, urocultură, citologie urinară, markeri inflamatori, investigații imagistice (radiografie reno-vezicală, urografie intravenoasă sau examinare computer tomograf cu substanță de contrast), cistoscopie (s-a efectuat în toate cazurile).

75% din pacienți au prezentat cistită radică de grad III, acuzând simptomatologie de tip iritativ (nocturie, imperiozitate micțională, disurie, senzație de golire incomplete a vezicii urinare) și hematurie recurentă. Simptomatologia a fost evaluată pe baza următoarelor chestionare: International Cystitic Symptoms index și International Cystitic Problem Index. Menționăm că aceste chestionare sunt utilizate și după finalizarea protocolului terapeutic pentru a evalua eficiența tratamentului. Examinarea cistoscopică a relevat în cazul acestor pacienți cu cistită de grad III o mucoasă vezicală edemațiată, congestivă, friabilă, ușor sângerândă la atingerea cu cistoscopul și numeroase teleangiectazii. În ceea ce privește restul pacienților (cistită de grad II) examinarea cistoscopică a decelat mai puține modificări comparative cu cele întâlnite în cazul pacienților cu cistită de grad III, de asemenea simptomatologia fiind mai puțin pregnantă.

Înrolarea pacienților cu cistită radică va continua pentru o perioadă de încă două luni, urmând ulterior ca toți să fie grupați în loturi de studiu, ținând cont de câteva aspecte. Va exista un lot care nu va primi ca și tratament instilații cu acid hialuronic, acest grup fiind considerat martor. Pentru că simptomatologia aferentă cistitei radice este suficient de supărătoare, lotul martor nu poate primi placebo, de aceea acești pacienți vor beneficia de tratament simptomatic, de tip antiinflamator nesteroidian, antialgic, antispastic sau hemostatic acolo unde va fi cazul. Dacă hematuria este persistentă sau totală și necesită intervenție chirurgicală în scop hemostatic, vom menționa acest lucru în studiu, dar nu va fi criteriu de excludere.

Protocolul terapeutic va presupune efectuarea de instilații intravezicale cu acid hialuronic 40 mg săptămânal timp o lună, apoi lunar timp de două luni. Înainte de efectuarea instilației pacienții trebuie să urineze, iar ulterior să evite urinarea timp de o oră. La finalul celor trei luni de tratament se efectuează cistoscopie de control pentru a evalua impactul tratamentului cu acid hialuronic asupra mucoasei vezicale.

#### Bibliografie:

1. Baveling MJ, Langendijk JA, Beukema JC, Mourits MJ, Reyners AK, Pras E. Health-related quality of life and late morbidity in concurrent chemoradiation and radiotherapy alone in patients with locally advanced cervical carcinoma. *J Gynecol Oncol*, 2011, 22(3): 152-160
2. Browne C, Davis NF, Mac Craith E, Lennon GM, Mulvin DW, Quinlan DM, et al. A Narrative Review on the Pathophysiology and Management for Radiation Cystitis. *Advances in Urology*, 2015, <http://dx.doi.org/10.1155/2015/346812>
3. Damiano R, Quarto G, Bava I, et al. Prevention of recurrent urinary tract infections by intravesical administration of hyaluronic acid and chondroitin sulphate: a placebo-controlled randomised trial. *Eur Urol*, 2011, 59(4): 645–651

4. Gacci M, Saleh O, Giannessi C, Detti B, Livi L, et al. Sodium hyaluronate and chondroitin sulfate replenishment therapy can improve nocturia in men with post-radiation cystitis: results of a prospective pilot study. *BMC Urology*, 2015, 15:65
5. Lazzeri M, Hurle R, Casale P, et al. Managing chronic bladder diseases with the administration of exogenous glycosaminoglycans: an update on the evidence. *Therapeutic Advances in Urology*, 2016, 8(2): 91– 99
6. Pavlidakey PG, MacLennan GT. Radiation cystitis. *Journal of Urology*, 2009, 182(3): 1172–1173
7. Shao Y , Lu G-l, Shen Z-j. Comparison of intravesical hyaluronic acid instillation and hyperbaric oxygen in the treatment of radiation-induced hemorrhagic cystitis. *BJU International*, 2011, 109(5): 691-694
8. *Supriya Mallick et al. Radiation Induced Cystitis and Proctitis - Prediction, Assessment and Management. Asian Pacific Journal of Cancer Prevention*, 2015, 16(14): 5589-5594
9. Vassilis K, Eftychia M, Andreas F, Ivelina B, Charalampos A, et al. Use of Hyaluronic Acid (Cystistat) for the Treatment of Late Radiation Induced Cystitis in Patients after Prostate Irradiation. *J Bioequiv Availab*, 2014, 6: 018-022. doi:[10.4172/jbb.1000174](https://doi.org/10.4172/jbb.1000174)

**Data:**

**Cercetător:**

Conf.univ.Dr. Ovidiu Bratu

**Director proiect:**

Prof.univ.Dr. Dan Mischianu

Conf.univ.Dr. Ovidiu Bratu